

## 经皮热消融同步肝动脉化疗栓塞(TACE) 治疗肝癌的临床价值

刘凌晓<sup>1,2</sup> 王建华<sup>1,2</sup> 王小林<sup>1,2</sup> 程洁敏<sup>1,2</sup> 罗剑钧<sup>1,2</sup> 刘清欣<sup>1,2</sup> 陈 颐<sup>1,2</sup> 瞿旭东<sup>1,2</sup> 颜志平<sup>1,2Δ</sup>

(<sup>1</sup> 复旦大学附属中山医院介入治疗科 上海 200032; <sup>2</sup> 上海市影像医学研究所 上海 200032)

**【摘要】** 目的 本研究旨在评估经皮热消融同步肝动脉化疗栓塞(transarterial chemoembolization, TACE)治疗肝癌的安全性、疗效及价值。方法 对单纯 TACE 疗效不佳的 143 位原发性肝癌患者的 202 个病灶(长径 0.8~6.8 cm, 中位直径 3.3 cm)进行 159 次热消融同步 TACE 治疗。治疗程序为:先行肝动脉数字减影血管造影(digital subtraction angiography, DSA),接着超声引导下热消融术(36 次射频消融, 123 次微波固化治疗),最后行再次造影并超选择栓塞治疗(草酸铂+表阿霉素+碘油)。结果 同步治疗耐受性好,仅见轻微肝功能受损和血液毒性。严重并发症仅见 2 例肝脓肿、1 例胸腔积液及 1 例胆道狭窄伴梗阻性黄疸。术中同步 DSA 可提高肿瘤影像显示率,精确确认肿瘤大小、数目及实际浸润范围包括卫星灶和微小转移灶;并可减少出血、局部残留、动静脉瘘及瘤道种植等并发症。本组同步治疗一次完全消融率达 90.1%。中位治疗时间间隔 8.3 月(2~25 月),1、2、3 年生存率各为 96.5%、87.4%、74.8%。结论 研究提示热消融同步 TACE 治疗肝癌安全有效,与单一治疗相比并未发现其他不良反应;该法扩大了肝癌热消融的适应证,提高一次完全消融率。

**【关键词】** 经动脉化疗栓塞(TACE); 热消融; 同步; 肝癌

**【中图分类号】** R 454.5, R 735.7 **【文献标志码】** A **doi:** 10.3969/j.issn.1672-8467.2015.01.001

## The clinical value of simultaneous percutaneous thermal ablation and transarterial chemoembolization (TACE) for liver cancer

LIU Ling-xiao<sup>1,2</sup>, WANG Jian-hua<sup>1,2</sup>, WANG Xiao-lin<sup>1,2</sup>, CHENG Jie-min<sup>1,2</sup>, LUO Jian-jun<sup>1,2</sup>,  
LIU Qing-xin<sup>1,2</sup>, CHEN Yi<sup>1,2</sup>, QU Xu-dong<sup>1,2</sup>, YAN Zhi-ping<sup>1,2Δ</sup>

(<sup>1</sup> Department of Interventional Radiology, Zhongshan Hospital, Fudan University, Shanghai 200032, China;

<sup>2</sup> Shanghai Institute of Medical Imaging, Shanghai 200032, China)

**【Abstract】 Objective** The study aimed to evaluate the safety, efficacy and value of the simultaneous percutaneous thermal ablation and transarterial chemoembolization (TACE) for primary liver cancer (PLC). **Methods** A total of 143 PLC patients with unsatisfactory results after previous TACE were enrolled treated with 159 percutaneous thermal ablations in 202 lesions (long diameter 0.8–6.8 cm, median 3.3 cm). The treatment schedule consisted of: initiative digital subtraction angiography (DSA), following percutaneous thermal ablations (36 procedures with radiofrequency ablation, 123 procedures with microwave coagulation) under ultrasound and subsequential angiography plus TACE (with oxaliplatin, epirubicin and lipiodol). **Results** The treatment was well tolerated, with transitory

国家自然科学基金青年基金(81201170); 国家自然科学基金(81171432)

<sup>Δ</sup>Corresponding author E-mail: yan.zhiping@zs-hospital.sh.cn

hepatic and hematological toxicity. Major complications included liver abscess in 2 cases, pleural effusion in 1 case, and biliary stenosis with obstructive jaundice in 1 case. The DSA during the operation could improve the discovery ratio of foci, confirm the size and real region of tumors including satellite nodule and micro metastasis, decrease the complications such as bleeding, residuals, artery-portal vein fistula and neoplasm needle track implantation. The complete ablation rate was 90.1%. The median interval of local therapy was 8.3 months (2–25 months). The 1-, 2- and 3-year cumulative survival rates among all 143 patients were 96.5%, 87.4% and 74.8%, respectively. **Conclusions** Simultaneous TACE plus percutaneous thermal ablation is safe and effective for treatment of liver cancer without other adverse reaction compared with single therapy. It enlarged the indications of percutaneous thermal ablation in liver cancer, and improved the complete ablation rate.

**【Key words】** transarterial chemoembolization (TACE); thermal ablation; simultaneous therapy; liver neoplasms

\* This work was supported by the National Natural Science Youth Foundation of China (81201170) and the National Natural Science Foundation of China (81171432).

原发性肝癌发病率及死亡率很高,外科手术虽是主要根治手段但适用者少。多模式介入治疗成为疗效确凿、复发率和死亡率最低的替代手段,其中包括经动脉化疗栓塞(transarterial chemoembolization, TACE),经皮酒精注射,射频消融(radiofrequency ablation, RFA),微波固化治疗(microwave coagulation therapy, MCT),冷冻消融(cryoablation),高能聚焦超声消融(high intensity focused ultrasound, HIFU),激光导向治疗(laser-induced thermotherapy, LITT)等,这些局部微创治疗方法的应用使肝癌的疗效进一步提高<sup>[1]</sup>。热消融(thermal ablation)是近年发展起来的一种治疗肿瘤的新技术,主要包括经皮射频和微波消融,已逐步成为不能或不愿进行外科手术患者的首选治疗方法,但其中的机制尚需进一步研究<sup>[2]</sup>。热消融联合 TACE 治疗被证实较单一治疗更能有效减缓肿瘤复发和进展,减少治疗次数,延长生存期,且不会明显增加并发症,但治疗策略尚不统一<sup>[3]</sup>。目前少有研究提示两种方法联合同步治疗和序贯治疗哪个具有更大临床获益。本文分析 143 例肝癌患者热消融同步 TACE 的治疗效果,探讨热消融同步 TACE 治疗的可行性、安全性及 DSA 即时造影的价值。

## 资料和方法

**一般资料** 收集 2010 年 5 月至 2012 年 12 月复旦大学附属中山医院介入科单纯 TACE 疗效不佳的 143 位原发性肝癌患者,共计 202 个病灶(长径

0.8~6.8 cm,中位直径 3.3 cm),对其进行 159 次热消融同步 TACE 治疗。本研究获得复旦大学附属中山医院伦理委员会批准,每位患者和/或家属术前均已签署知情同意书。

**入组标准** (1)具有完整病例资料;(2)经组织病理学/细胞学证实原发病灶,或以肝脏专用 CT、MRI 检查方案检查后根据原发性肝癌临床诊断标准<sup>[4]</sup>诊断并分期;(3)曾在我院接受至少一次热消融同步 TACE 治疗;(4)影像学检查提示存活病灶≤5 个,最大病灶存活区域直径≤6 cm;(5)排除所有 TACE 及消融治疗禁忌证且自愿进行同步治疗的患者。

**排除标准** (1)血小板 $<4.5 \times 10^9/L$ ,凝血时间延长 3 s 以上,对症治疗后无法达到标准者;(2)肝功能 CHILD C 级,大量腹水,门脉主干癌栓;(3)严重感染及心脑血管基础疾病无法耐受 TACE 或热消融的患者。

### 治疗方法

**治疗程序** 超声引导下先用消融针准确穿刺病灶,再行肝动脉造影,接着超声引导下射频或微波消融,把射频或微波针直接插入肿瘤中并启动电源,射频采用自动阻抗模式多极针[迈德医疗科技(上海)有限公司],功率 120 W,最高升温至 110 °C,多点消融,微波采用水冷循环单针模式单极针(美国 Forsea Holding & Vison Medical 公司),功率 80~100 W。一般仅需局麻,患者处于清醒状态,根据肿瘤大小以最少消融次数消融最大病灶,超过 3 cm 的病灶采用多灶重叠计算方案消融,消融范围均以完

全消融为目标。不靠近危险部位(如大血管及胆管旁或空腔脏器旁) < 0.5 cm 的均满足 0.5~1.0 cm 安全边缘,靠近危险部位则非危险边缘满足 0.5~1.0 cm 安全边缘,危险边缘以不损伤周围脏器为准则,辅以超选择介入栓塞治疗。术毕,拔出射频或微波穿刺针,穿刺点局部按压,腹带加压包扎。最后行再次造影并超选择栓塞治疗,均采用改良 Seldinger 法行右侧股动脉穿刺,应用 4~5F 的 RH 导管选入腹腔干及/或肠系膜上动脉造影,观察热消融结果及残余病灶、其他病灶肿瘤供血情况,同时行供血动脉超选择化疗栓塞术,一般用药为草酸铂 50 mg+表阿霉素 20~50 mg+碘油 3~5 mL。如出现造影可见动脉与门静脉或肝静脉瘘,给予超选择明胶海绵颗粒栓塞,如出现动脉性出血,予以微导管选择靶动脉并微弹簧圈栓塞。

**随访及疗效评价** 治疗后每 1~3 个月门诊复查 1 次。主要观察指标为疗效、不良反应、中位治疗间隔、1~3 年生存率、DSA 造影与常规消融术前超声对比。所有影像学检查均由至少 2 位中山医院副高级以上专家按照局部消融治疗规范的专家共识 2011 版<sup>[5]</sup> 和日本肝癌学组(Liver Cancer Study Group of Japan, LCSGJ)在 2004 年提出并于 2010 年改良的肝癌疗效评估标准(response evaluation criteria in cancer of the liver, RECICL)<sup>[6]</sup> 相结合进行评判。3 个月内原病灶有结节状强化考虑为残留;6 个月内原病灶旁强化考虑局部复发,两者皆为不完全消融。任何时候距原病灶 1 cm 以上判定为新发病灶,生存时间以第一次同步消融日期起算,中位治疗间隔为一次同步消融治疗至下一次任何局部微创治疗日期的间隔。

**统计学方法** 用 SPSS 15.0 统计学软件进行相关分析,Kaplan-Meier 法计算生存率。 $P < 0.05$  为差异有统计学意义。

## 结 果

**入组分析** 143 个病例至少进行一次热消融同步 TACE 治疗,其中射频消融同步 TACE 占 22.6%,微波消融同步 TACE 占 77.4%。肿瘤部位位于肝实质内占 39.1%,位于膈顶、包膜下、空腔脏器旁、及大血管旁 < 5 mm 者占 60.9%。一般情况见表 1。

本组 143 例热消融同步 TACE,一次手术成功率 100%,一次完全消融率达到 90.1%。根据 RECICL

标准,达到 TE4/TE3/TE2/TE1 的病灶数相对应的分别为 182/20/0/0,其中 TE4 疗效及不良反应详见表 2。结果显示和单一消融治疗相比并未明显增加一般不良反应的种类和严重并发症的发生率。

表 1 热消融同步 TACE 治疗的一般情况

Tab 1 General informations of hepatic malignancies to be treated with simultaneous percutaneous thermal ablation and transarterial chemoembolization

General informations	Data
Age (y)	53 (30-78)
Genders [n (%)]	
Male	115 (80.4)
Female	28 (19.6)
Child-pugh grades (A/B/C,n)	85/58/0
BCLC stages before treatments (A/B/C/D,n)	46/75/22/0
Median tumor major diameter (cm)	3.3 (0.8-6.8)
Median numbers	2 (1-5)
Median ablation time (min)	8 (2-35)
Operation mode [n (%)]	
RFA+TACE	36 (22.6)
PMCT+TACE	123 (77.4)
Tumor location [n (%)]	
Liver parenchyma	79 (39.1)
Specific site (diaphragmatic dome/subcapsular/nearby porta hepatis/nearby hollow organ < 0.5 cm)	123 (60.9)

表 2 热消融同步 TACE 的疗效及不良反应分析表

Tab 2 The safety efficacy and value of the simultaneous percutaneous thermal ablation and transarterial chemoembolization for hepatic malignancies

Efficacy and adverse reactions	Data
Once treatment success rate	100%
Once complete response rate	90.1% (182/202)
Medium therapy interval (mo)	8.3 (2-25)
Medium ablation time (min)	8.2 (2-35)
Adverse reaction [n (%)]	
Fever	53 (33.3)
Pain (>6 scores)	17 (10.7)
Needle-tract/intraabdominal bleeding	3 (1.9)
Local skin burns	0
Hematotoxicity reaction ( $\geq$ II grades)	12 (7.5)
Liver and renal insufficiency (>II grades)	23 (14.5)
SAE [n (%)]	
Liver abscess	2 (1.3)
Pleural effusion	1 (0.6)
Hollow organ injury	0
Biliary tract injury	1 (0.6)

DSA造影对消融治疗的即时评估价值见表3。本组143例202个病灶的TACE同步热消融治疗,术中消融前肝动脉DSA造影与术前彩超评估相比,可增加病灶检出数目,明确病灶浸润范围,帮助鉴别和确认硬化结节,确认瘤周卫星病灶,总获益率达32.0%;而消融完成后再次肝动脉DSA造影与术前彩超评估相比发现流量较大的动脉出血血管(图1)、明确残留灶、辨识非消融区病灶和确认小动脉门脉瘘并选择适当栓塞材料进行栓塞,总获益率达31.5%。

生存情况统计 截至2013年6月30日,存活患者中位随访时间为20.1(6~36)个月。全组生存107例,死亡36例,其中非肿瘤原因致死3例,中位治疗时间间隔8.3(2~25)个月,1年生存率96.5%(138/143),2年生存率87.4%(125/143),3年生存率74.8%(107/143)。

表3 同步消融治疗前后DSA造影对病灶的即时评估价值

Tab 3 The assessed value of angiography during the simultaneous therapy with percutaneous thermal ablation and TACE [n(%)]

DSA representation (compared with the US before operation)	Cases
Angiography before operation	
Improve the discovery ratio of foci	18 (11.3)
Confirm the real region of tumors	13 (8.2)
Identification of regenerative nodules	15 (9.4)
Confirm the satellite nodule and micro metastasis	5 (3.1)
Angiography after operation	
Find bleeding artery-TAE	2 (1.3)
Confirm the residuals-TAE	19 (11.9)
Find foci of out targeted lobes-TAE	20 (12.6)
Identify artery-portal vein fistula -TAE	9 (5.7)

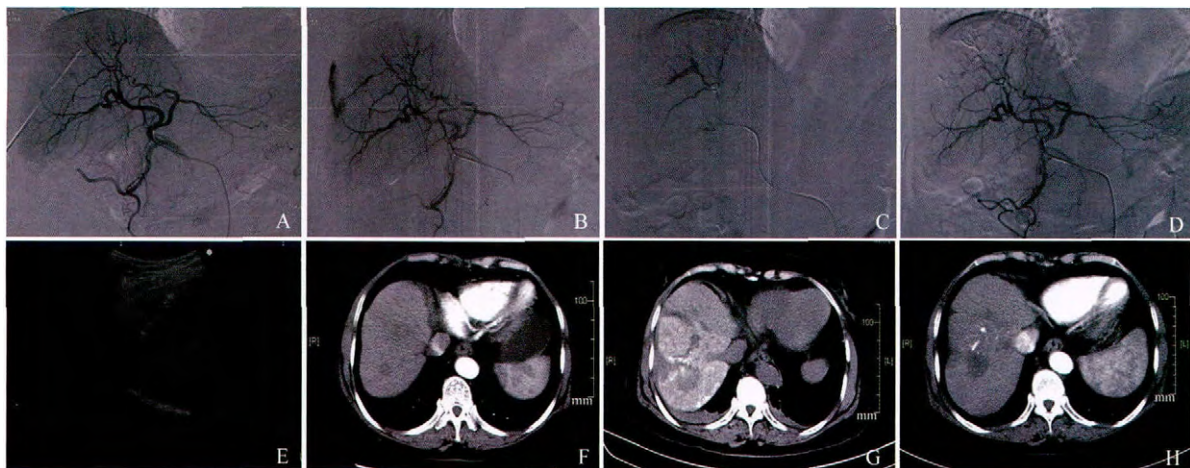


图1 经皮微波消融术后肝癌动脉性出血和动门脉瘘并微弹簧圈栓塞

Fig 1 Hepatic artery hemorrhage and hepatic artery and portal vein fistula were showed after the percutaneous microwave ablation and were cured with micro coil-embolization

Female, 70 year old, multiple Hepatocellular carcinoma focus were found by routine physical examination. No recurrence was found during 25 months of follow-up. A: Puncture the tumor with the cooled antenna of microwave. B: Angiography after the simultaneous percutaneous microwave ablation and transarterial chemoembolization showed that the branch of the hepatic artery were bleeding with the contrast agents subcapsular retenting. C: The targeted artery was superselected by the microcatheter and cured with micro coil-embolization. Angiography after the embolization showed the small artery-portal vein fistula. D: No contrast agents extravasation were found after TACE with 3 mL lipiodol and 50 mg epirubicin. E: The ultrasound monitoring during the therapy helped to confirm the efficacy of the treatment. F: Arterial phase from the CT scan before operation showed the hypovascular foci located in the seventh segment. G: The CT routine scan showed the low density field of the ablation area with some irregular lipiodol retented which could be compared with the original tumor one day after operation. H: Arterial phase from the CT scan 40 days after operation showed there's no enhance around the hypovascular foci located in the seventh segment presented complete ablation.

## 讨 论

近二三十年来,对不能或不愿进行外科手术的

肝癌患者的局部靶向治疗进展迅速,包括TACE、经皮酒精注射、RFA、MCT、冷冻消融、HIFU、不可逆电穿孔治疗(irreversible electroporation, IRE)等,尤其是对肝功能受限,不能切除或多病灶的患者疗

效确切<sup>[7]</sup>。其中 TACE 作为中晚期肝癌最常用的治疗方案,可以降低全身毒性、提高局部疗效,但其受限于栓塞材料,且对弥漫浸润型、乏血供病灶等疗效下降。经皮热消融疗效确切,但也为局部复发和肝内转移的高发生率所困扰。联合多模式治疗可以有效控制疾病进展,延长治疗间隔,已被大量临床研究所证实并成为一种趋势。然而如何选择最适当的方案仍无定论,文献报道先行 TACE 后可有效减低组织灌注引起的热量损失,提高 RFA 的疗效。另一方面 RFA 后再行药物洗脱微球的 TACE 被认为可进一步提高瘤体周边区域药物浓度,使受到亚致死热量损伤的肿瘤组织的坏死更彻底<sup>[8]</sup>。但是 2~3 种方法联合同步治疗或序贯治疗哪个具有更大临床获益尚不统一。本研究旨在证实 TACE 同步热消融治疗的安全有效性和价值。

本研究 143 例 TACE 同步热消融治疗肝癌的结果显示,和单一消融治疗相比并未明显增加一般不良反应的种类和严重并发症的发生率。一般不良反应包括血液毒性反应均在可控制范围,轻度反应只需观察。需要对症处理的不良反应均在 1 周内得到明显改善。严重并发症发生率为 2.5%,和 Ding 等<sup>[9]</sup>报道的 RFA 治疗(3.5%)和微波消融治疗(3.1%)以及 Livraghi 等<sup>[10]</sup>统计的 14 个意大利医学中心的 736 例微波消融治疗(2.8%)相仿,并且围手术期无一人死亡。本研究入组患者病灶为 0.8~6.8 cm,中位长径 3.3 cm,其中难治部位的病灶占 60.9%,一次完全消融率为 90.1%,并不亚于单一热消融治疗。同步消融治疗至下一次任何局部微创治疗日期的中位治疗间隔为 8.3 个月,与单一 TACE 治疗相比治疗间隔明显延长,也就相应降低了治疗费用。尤其是对位于包膜下和大的脉管旁的病灶,出血和瘤道种植风险较大;靠近肾旁、胆囊和胃肠道等空腔脏器旁脏器损伤风险增大;膈顶引起膈肌损伤及胸腔积血积液风险加大;或者既往有胆道胃肠道手术史而胆道损伤或感染可能大的病患,单一热消融治疗往往为了安全性要适当降低疗效,同步治疗在消融基础上即可超选择靶血管进行栓塞,亚致死区碘油沉积较好,进一步提高了一次治疗完全消融率。本组病例中完全消融的 182 个病灶中,有 11 个难治部位病灶边缘有小点条状碘油沉积,经至少 6 个月以上动态增强 MRI 随访未见明显病灶存活,判定为完全消融,从而扩大了适应证。Sasaki 等<sup>[11]</sup>通过分析 100 例肝癌病理标本,发现主

瘤体小于 5 cm 时,病理学上可见微小卫星灶(46/100),主瘤体和卫星灶平均距离 9.9 mm,而小于 2.5 cm 的病灶的微小卫星灶多在 5 mm 以内。小肝癌发生肉眼所见边界外浸润 1 cm 的发生率 60%,大肝癌发生肉眼所见边界外浸润 2cm 的发生率 67%。Takami 等<sup>[12]</sup>报道一组 719 例肝癌微波消融的单中心研究资料提示,热消融后发生多散射复发或肝内快速播散的比率为 5%~10%,而目前公认的唯一消融的安全边缘是 0.5~1.0 cm,因此理论上这些患者均可以通过同步治疗更大获益,我们希望通过更大量和长期的研究进一步证实同步治疗对这部分病例的价值。

本组 143 例 202 个病灶接受 TACE 同步热消融治疗,术中消融前肝动脉 DSA 造影与术前彩超评估相比,18 例(11.3%)术中增加病灶检出数目,13 例(8.2%)明确病灶浸润范围略大于术前彩超,15 例(9.4%)可以帮助鉴别和确认硬化结节,5 例(3.1%)确认瘤周卫星病灶,总获益率达 32.0%。而消融完成后再次行肝动脉 DSA,发现与术前彩超评估相比,可提供的附加信息中有 2 例(1.3%)流量较大的动脉出血血管并即时超选出血分支进行弹簧圈栓塞,19 例(11.9%)明确残留灶并栓塞,20 例(12.6%)辨识非消融区病灶并栓塞,9 例(5.7%)确认小动门脉瘘并用明胶海绵颗粒栓塞,总获益率达 31.5%。另外,当有部分病例术中因全麻前后膈肌变化引起位置变化,或肺气肠气干扰等原因使超声分辨清晰度下降时,采用了 DSA 透视与超声或 X-Per CT、/Dyna CT(DSA 机附带的软组织容积重建 CT)联合导航,进一步提高了疗效。全组患者中位治疗时间间隔为 8.3(2~25)个月,1 年生存率 96.5%(138/143),2 年生存率 87.4%(125/143),3 年生存率 74.8%(107/143),与 Liang 等<sup>[13]</sup>报道的单一微波消融的 1、2、3 年生存率(93%、82%、72%)相仿,考虑与有效联合治疗有关,还需进一步大样本前瞻性研究证实。

总之,本研究提示 TACE 同步热消融治疗肝癌安全有效,与单一治疗相比并未发现其他不良反应;该疗法可扩大热消融的适应证,提高一次完全消融率;术中 DSA 提高了肿瘤影像显示率,可精确确认肿瘤大小、数目及实际浸润范围包括卫星灶和微小转移灶;能及时发现出血、局部残留或动静脉瘘,并进行治疗,从而减少了并发症。TACE 同步热消融总体延长了治疗间隔,提高了生存期。

## 参 考 文 献

- [1] Song MJ, Bae SH. Newer treatments for advanced hepatocellular carcinoma[J]. *Korean J Intern Med*, 2014, 29(2):149-155.
- [2] Angonese C, Baldan A, Cillo U, et al. Complications of radiofrequency thermal ablation in hepatocellular carcinoma; what about “explosive” spread[J]. *Gut*, 2006, 55(3):435-436.
- [3] Liao M, Huang J, Zhang T, et al. Transarterial chemoembolization in combination with local therapies for hepatocellular carcinoma; a meta-analysis[J]. *PLoS One*, 2013, 8(7):e68453.
- [4] 杨秉辉,任正刚. 原发性肝癌诊断标准[J]. *中华肝脏病杂志*, 2000, 8(3):135.
- [5] 无. 肝癌局部消融治疗规范的专家共识[J]. *中华肝脏病杂志*, 2011, 19(4):257-259.
- [6] Kudo M, Kubo S, Takayasu K, et al. Response evaluation criteria in cancer of the liver (RECICL) proposed by the liver cancer study group of Japan (2009 Revised Version) [J]. *Hepatol Res*, 2010, 40(7):686-692.
- [7] Qian J, Feng GS, Vogl T. Combined interventional therapies of hepatocellular carcinoma [J]. *World J Gastroenterol*, 2003, 9(9):1885-1891.
- [8] Lencioni R. Loco-regional treatment of hepatocellular carcinoma[J]. *Hepatology*, 2010, 52(2):762-773.
- [9] Ding J, Jing X, Liu J, et al. Complications of thermal ablation of hepatic tumours; comparison of radiofrequency and microwave ablative techniques[J]. *Clin Radiol*, 2013, 68(6):608-615.
- [10] Livraghi T, Meloni F, Zanusi G, et al. Complications of microwave ablation for liver tumors; results of a multicenter study[J]. *Cardiovasc Intervent Radiol*, 2011, 35(4):868-874.
- [11] Sasaki A, Kai S, Iwashita Y, et al. Microsatellite distribution and indication for locoregional therapy in small hepatocellular carcinoma[J]. *Cancer*, 2005, 103(2):299-306.
- [12] Takami Y, Ryu T, Wada Y, et al. Evaluation of intraoperative microwave coagulo-necrotic therapy (MCN) for hepatocellular carcinoma; a single center experience of 719 consecutive cases[J]. *J Hepatobiliary Pancreat Sci*, 2013, 20(3):332-341.
- [13] Liang P, Dong B, Yu X, et al. Prognostic factors for survival in patients with hepatocellular carcinoma after percutaneous microwave ablation [J]. *Radiology*, 2005, 235(1):299-307.

(收稿日期:2014-09-08;编辑:王蔚)

## 国务院学位委员会第七届学科评议组复旦大学成员揭晓

近日,经国务院学位委员会第31次会议审议,国务院学位委员会第七届学科评议组成员揭晓,我校有28位专家入选。

复旦大学被聘为国务院学位委员会第七届学科评议组的成员分别是(按学科代码排序):哲学吴晓明、理论经济学袁志刚、应用经济学孙立坚、法学王志强、政治学林尚立、马克思主义理论邹诗鹏、中国语言文学陈引驰、外国语言文学褚孝泉、新闻传播学黄旦、中国史章清、世界史李剑鸣、数学吴宗敏、物理学金晓峰、化学贺鹤勇、生物学金力、生态学卢宝荣、电子科学与技术郑立荣、计算机科学与技术王晓阳、基础医学袁正宏、临床医学葛均波和樊嘉、公共卫生与预防医学何纳、中西医结合王彦青、护理学夏海鸥、管理科学与工程黄丽华、公共管理陈文。

化学学科杨玉良教授、临床医学学科桂永浩教授作为第七届国务院学位委员会委员是本届学科评议组的当然成员。

国务院学位委员会学科评议组是国务院学位委员会领导下的学术性工作组织,主要从事我国学位与研究生教育的咨询、研究、监督和审核工作。国务院学位委员会学科评议组成员由全国各高校推荐,由国务院学位委员会遴选产生,一般应是在同行业中有较高的学术声誉、有指导博士研究生的丰富经验并且在教学和科研第一线已取得显著成绩的专家学者。学科评议组成员由国务院学位委员会聘任,报国务院备案,任期四年。依据授予学位的学科门类,按一级学科或几个相近一级学科设立若干个评议组进行工作。

我校在国务院学位委员会第七届学科评议组中的成员总人数较第六届增加了5人,其中除因学科目录调整“历史学”一分为二(中国史和世界史)、新增“护理学”一级学科外,在“法学”、“电子科学与技术”、“计算机科学与技术”三个一级学科有所突破。学科评议组成员总数在全国各高校中排名第三位。

(复旦大学)